



Gaceta Médica Boliviana

ISSN: 1012-2966

gaceta@med.umss.edu.bo

Universidad Mayor de San Simón
Bolivia

Lara Torrico, Antonio; Alvarez Rocabado, Roberto; Lara Arias, María del Pilar; Lafuente
Covarrubias, Omar R.

INMUNOTERAPIA CON BCG EN CARCINOMA PAPILAR DE VEJIGA

Gaceta Médica Boliviana, vol. 30, núm. 1, 2007, pp. 54-57

Universidad Mayor de San Simón
Cochabamba, Bolivia

Disponible en: <http://www.redalyc.org/articulo.oa?id=445643800010>

- Cómo citar el artículo
- Número completo
- Más información del artículo
- Página de la revista en redalyc.org

redalyc.org

Sistema de Información Científica

Red de Revistas Científicas de América Latina, el Caribe, España y Portugal

Proyecto académico sin fines de lucro, desarrollado bajo la iniciativa de acceso abierto

INMUNOTERAPIA CON BCG EN CARCINOMA PAPILAR DE VEJIGA

* Antonio Lara Torrico

** Roberto Alvarez Rocabado

*** María del Pilar Lara Arias

*** Omar R. Lafuente Covarrubias

RESUMEN

Se presenta el caso de un paciente de sexo masculino de 58 años de edad, con el diagnóstico de Carcinoma papilar superficial de vejiga en quien se realizó inmunoterapia con BCG como tratamiento. El paciente presentó una cistitis granulomatosa como complicación de la inmunoterapia; recibiendo tratamiento específico y suspendiendo la inmunoterapia durante cinco meses. Posteriormente se retoma el tratamiento logrando la erradicación tumoral.

Palabras clave: BCG, inmunoterapia, vejiga, carcinoma.

ABSTRACT

This is a case of a 58 years old male patient with the diagnostic of papilar carcinoma in bladder. It was done an immunotherapy with BCG as treatment. A short term complication of immunotherapy was a granulomatous cystitis, that the patient presented, He received specific treatment and the immunotherapy was suspended for five months; furthermore, we continue with the treatment achieving the tumoral eradication.

Key words: BCG, immunotherapy, bladder, carcinoma.

INTRODUCCIÓN

En la búsqueda de nuevas modalidades terapéuticas se ha centrado el interés en varias formas de inmunoterapia, particularmente en prevenir la recurrencia de la enfermedad en tumores de vejiga con estadios bajos. La evidencia más reciente sugiere que una terapia de mantenimiento más intensiva con BCG administrado a intervalos de 3 a 6 meses puede mejorar notablemente tanto la condición libre de enfermedad como la sobre vivencia a corto y mediano plazo.

El tratamiento con BCG ofrece a los pacientes un alto nivel de respuesta. Mantiene la función normal de la vejiga y no altera la función sexual.

A pesar de la toxicidad potencial, el BCG brinda la mejor opción en términos de relación riesgo-beneficio, en el caso de riesgo intermedio y alto de carcinoma superficial de células transicionales de la vejiga.

CASO CLÍNICO

Paciente masculino de 58 años de edad que acude a consulta externa del servicio de Urología del Hospital Clínico Viedma por presentar hematuria.

El paciente refiere un cuadro de aproximadamente 3 meses de evolución caracterizado por presentar hematuria intermitente, dolor lumbar de tipo pungitivo y síntomas de prostatismo.

* Jefe de Servicio de Urología Hospital Viedma.

** Cirujano Urologo Hospital Viedma

*** Médico Residente Adscrito al Servicio de Urología Hospital Viedma

Dentro de sus antecedentes es abogado de profesión y no refiere haber estado en contacto con colorantes.

Al examen físico: en buen estado general, con signos vitales dentro de parámetros normales. Mucosas húmedas y rosadas. Cardíaco: 1º y 2º ruidos cardíacos conservados no se auscultan soplos ni ruidos sobreagregados. Pulmonar: murmullo vesicular conservado en ambos campos pulmonares. Abdomen: blando, puntos renoureterales superiores y medios negativos, puño percusión renal bilateral negativa, no se palpa globo vesical.

Tacto rectal, se trata de una próstata alta no a accesible a la exploración.

Se solicitan exámenes complementarios que reportan:

Hemograma:

Hb: 14.9 g%
 Hto: 45%
 Leucocitos: 5.200 MM3
 Glicemia: 98 mg/dl
 Creatinina: 1.0 mg/dl
 Ac. Urico: 5.7 mg/dl
 TPT: 14" 74%

Parcial de orina:

Sangre: +++
 Hematíes: abundantes

Ecografía (22-10-99)

Hipertrofia prostática leve
 Retención vesical

Además se realiza:

Cistoscopia que reporta: Neoformación tipo papilar en cara lateral izquierda de Vejiga.

Para precisar el estadio se realiza una **Tomografía Axial Computarizada Simple Abdomino-pélvica**, en la que no evidencia infiltración a pared u órganos vecinos.

Llegándose al diagnóstico de **Cáncer Superficial de Vejiga** Estadio Tis ó superficial.

Se decide por una conducta quirúrgica, realizándose una **Resección Transuretral (RTU)** de tumor vesical Papilar Superficiales en fecha 8-11-99.

Dentro los hallazgos del Protocolo Operatorio se encuentra **Tumor Papilar** en cara lateral izquierda retro meatal de +/- 3x4cm.

El Diagnóstico por Anatomía patológica: **CARCINOMA PAPILAR DE EPITELIO TRANSICIONAL GRADO II**

CON FOCOS DE GRADO III, SIN COMPROMISO NEOPLÁSICO DE LA CAPA MUSCULAR.

Posteriormente se realiza **Cistoscopia de Control**: Fibrina con edema buloso en zona de resección.

Posteriormente el paciente no retorna al servicio por un lapso de 4 años.

En junio de 2003 acude a consulta externa del H.C.V por un cuadro de +/-3 meses de disuria, polaquiuria, hematuria terminal y dolor lumbar.

Se realiza una **cistoscopia de control**: donde se evidencia presencia de **recidiva tumoral**.

4-07-03 ECOGRAFÍA CONTROL

Se observan **masas** que abarca cara lateral derecha, piso vesical, cara anterior y cúpula.

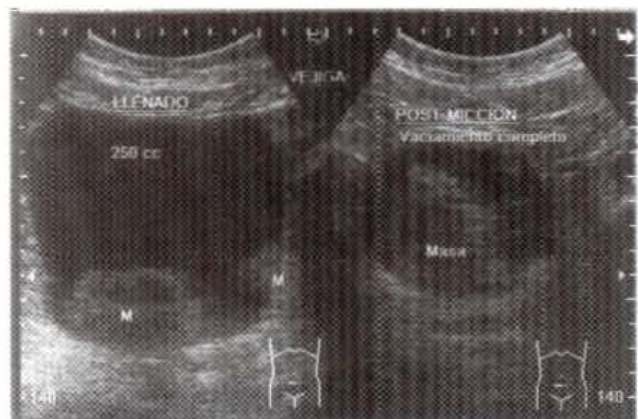


Fig 1 : Masas grandes que abarcan la totalidad del lumen vesical postmiccional.

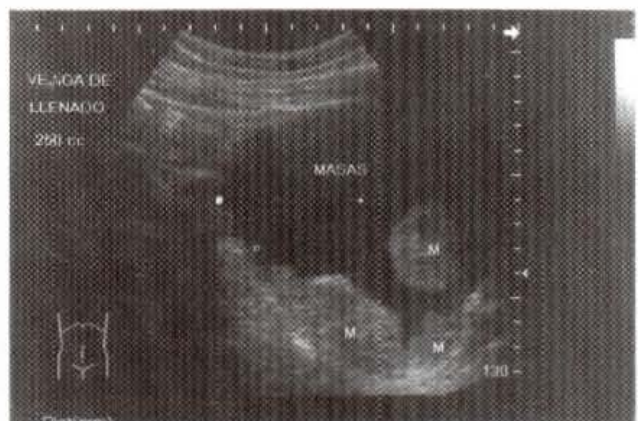

Fig 2 : Masas exofíticas en piso, cara anterior y lateral derecha.

Debido a la **residiva tumoral** se realiza una **RTU** de masa vesical Recurrente.

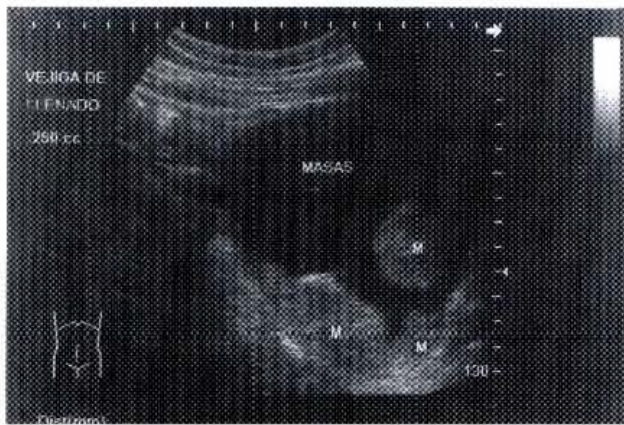

Fig 3 : Masas intravesicales de 7cm en piso y 4cm en cara lateral derecha.

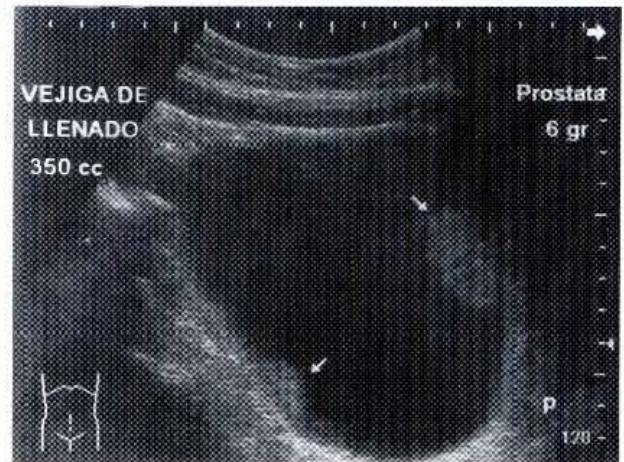


Fig 5 : Masas recurrentes en cara anterior y lateral izquierda.

En los hallazgos del protocolo operatorio se describe: Masa exofítica papilar grande que abarca cara lateral derecha, piso vesical, cara anterior y cúpula.

INICIO DE INMUNOTERAPIA CON BCG

Se sigue el esquema habitual:

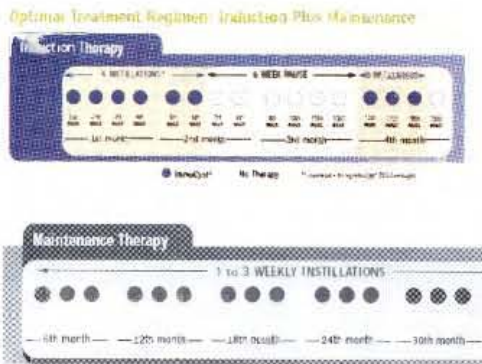


Fig 4 : Esquema de inmunoterapia con BCG.

- 09-09-03 1º Instilación vesical con BCG
- 16-09-03 2º Instilación vesical con BCG
- 24-09-03 3º Instilación vesical con BCG
- 30-09-03 4º Instilación vesical con BCG
- 07-10-03 5º Instilación vesical con BCG
- 14-10-03 6º Instilación vesical con BCG

Dosis: 81 mg de BCG en 3cc, disuelto en 50cc de Sol. Salina

Debido a complicaciones propias del uso del BCG se interrumpe el esquema, presentando una cistitis granulomatosa recibiendo tratamiento específico por 5 meses, modificando los esquemas de aplicación.

10-11-03 ECOGRAFÍA DE CONTROL

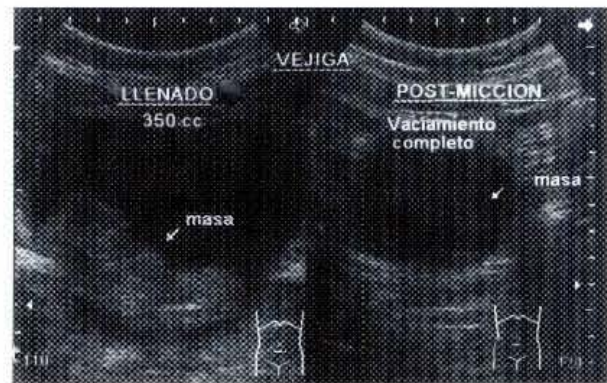

Fig 6 : Masas intravesicales recurrentes post 1º fase de tratamiento con BCG.

16-11-03

Se confirma con la ecografía el diagnóstico de Cáncer vesical Papilar Superficial Recurrente Post Inmunoterapia con BCG.

Se realiza RTU de Masa Vesical Recurrente.

Los hallazgos del protocolo operatorio reportan: Masas Vesicales Recurrentes en cara lateral Izquierda +/- 4cm, otra en cara anterior +/-7cm y pequeñas masas sésiles en fondo.

18-06-04 se realiza una nueva Cistoscopia de control que reporta:

AUSENCIA DE RECIDIVA TUMORAL EN TODA LA SUPERFICIE VESICAL.

En Febrero de 2006 se encuentra nueva recurrencia milimétrica en cara vesical lateral derecha de +/- 17mm por ecografía por lo que se realiza una nueva RTU de masa vesical recurrente.

El informe Anatomopatológico reporta: CARCINOMA PAPILAR TRANSICIONAL GRADO IA

Se realiza la última instilación con BCG en Junio del 2006.

Actualmente paciente de 65 años, en buen estado de salud, asintomático.

En febrero del 2007 se realiza cistoscopia de control donde se evidencia lesión sospechosa milimétrica, se planea realizar RTU biopsia y fulguración.

Entre las complicaciones que se presentaron fueron:

Infección Urinaria, Polaquiuria, disuria intensa, Hematuria intermitente y Cistitis tuberculosa (BCGeización) por lo que se suspendió el tratamiento después de la fase de sensibilización por un lapso de 5 meses durante los cuales recibió tratamiento específico.

DISCUSIÓN

El cáncer de vejiga es el cuarto cáncer más común en hombres después de los de próstata, pulmón y colorrectal y el octavo más común en mujeres. Su incidencia ha aumentado en un 33 % en los últimos años. A pesar de que es más frecuente en hombres (relación 3:1), es más agresivo en mujeres y en personas de raza negra. Puede ocurrir a cualquier edad, incluso en niños, pero sus tasas de incidencia y mortalidad están directamente relacionadas con la edad. El promedio de edad al momento del diagnóstico es de 68 años.

El tumor vesical más frecuente es el carcinoma de células transicionales (CCT) que representa el 90 % de los casos. Aproximadamente el 70 % de los CCT son tumores papilares, 10 % nodulares y 20 % mixtos. El 70% de los CCT son superficiales al momento del diagnóstico mientras que el 30 % restante son invasores del músculo.

En cuanto al tratamiento, estos tumores son altamente recurrentes (50 a 70 %) pero el riesgo de progresión varía según su estadio y su grado; es así como en pacientes con tumores Ta de bajo grado la RTU puede ser la única terapéutica. En vista del alto grado de recurrencia cada vez se esta utilizando más una dosis profiláctica de quimioterapia intravesical intraoperatoria sobre todo en los pacientes con Ta grado I-II, en quienes se ha encontrado que la recurrencia a corto plazo disminuye hasta en un 50 %.

La terapia intravesical puede ser profiláctica o terapéutica en pacientes con Cis, Ta de alto grado, T1, recurrencia de Ta en los primeros 24 meses, tumores múltiples o tumor único mayor de 2 cm, compromiso superficial de la próstata o la uretra, tumor residual después de RTUV. General-

mente se utilizan esquemas de instilación semanal por seis semanas.

Hay diferentes modalidades: quimioterapia, inmunoterapia e inmunomoduladores.

El agente más utilizado para la inmunoterapia es el bacilo Calmette-Guérin (BCG), que consiste en *Mycobacterium Bovis* vivo; con el se logra una buena respuesta no solo porque disminuye el número de recurrencias sino porque también altera el riesgo de progresión, disminuyéndolo y mejora la sobrevida.

Recientemente se han venido utilizando dosis de mantenimiento de BCG luego del esquema básico de tratamiento con una dosis semanal por tres semanas; dichas dosis se aplican a los 3, 6, 12, 18, 24, 30 y 36 meses y con ellos se mejora aún más la respuesta. En cuanto al caso de este paciente podemos determinar que el tratamiento fue hasta el momento exitoso a pesar de que el paciente, por razones económicas, no siguió y concluyó el tratamiento de acuerdo al esquema básico mencionado anteriormente.

BIBLIOGRAFÍA

1. URIBE J, FLÓREZ F. Fundamentos de Cirugía-Urología. Coprporación para Investigaciones Biológicas. Medellín Colombia. 3ª Edición. 2006. 175-180.
2. WALSH, GITTES Y COLS. CAMPBELL Urología. Editorial Panamericana. Buenos Aires Argentina. 8 Edición Vol. 2. 2005.
3. TANAGHO E, MCANINCH J. Urología General de Smith. Editorial El Manual Moderno. México DF México. 13 Edición. 2005: 351-354,357-373.
4. MELEKOS MD. Cancer J 1995.
5. LAMM DL. Eur Urol 2000.
6. RISCHMANN P, DESGRANSCHAMPS F, MALAVAUD P, CHOPIN DK. Eur Urol 2000.
7. BOEHLE A, BCG immune mechanisms. Renal & Urol News. 2004, Octubre: 7-8.
8. LAMM D, Optimal BCG treatment. Renal & Urol News. 2004, Octubre: 4-6.